

as, no entanto, os  
persistir por décadas.  
inalação e ingestão  
tâncias a base de  
esente trabalho é  
as encontradas em  
) afetadas por

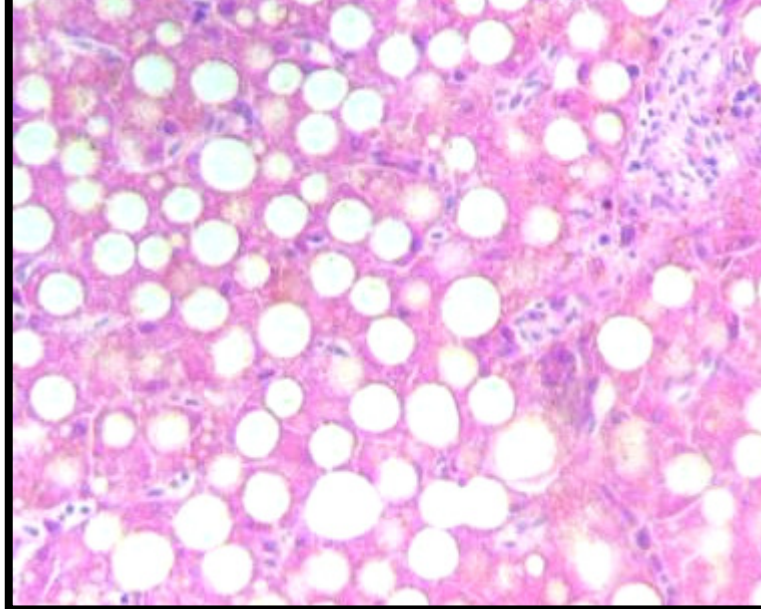


Figura 1 – Baturia (*C. semiauricularis*) apresentando hepatocelular difusa e acentuada, compatível com lipidose hepática.

dos de Baturias para  
por derramamento de  
. Em um dos animais  
estômago e intestino  
regeneração gordurosa

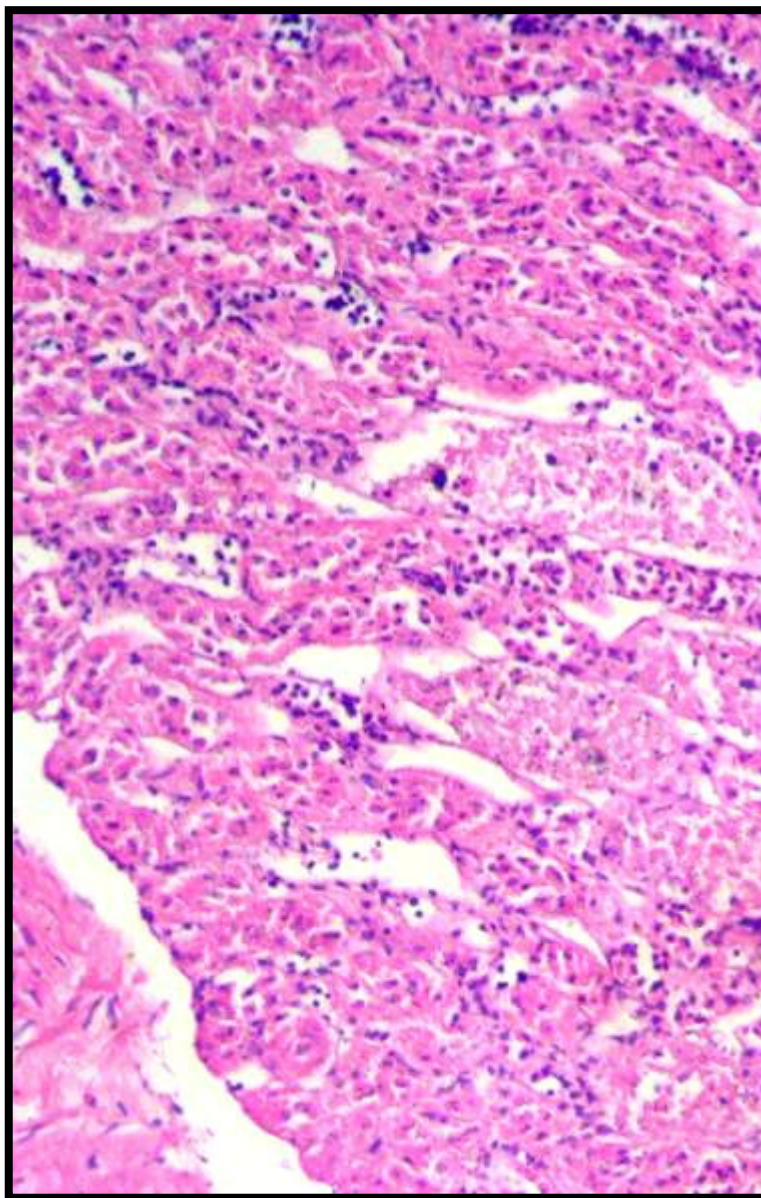


Figura 3 – Baturia (*C. semiauricularis*) apresentando hepatocelular difusa e acentuada, compatível com lipidose hepática.